

JENERALİZE VE PARSİYEL EPİLEPSİLİ HASTALARDA EEG, BT, MRI VE SPECT BULGULARI

EEG, CT, MRI AND SPECT FINDINGS IN PATIENTS WITH GENERALIZE AND PARTIAL EPILEPSY

İbrahim İYİGÜN, Yılmaz Niyazi YAZMAN, Mustafa YILMAZ, Akın LEVENT, Erhan VAROĞLU

Atatürk Üniversitesi Tıp Fakültesi Nöroloji (İİ, YNY, MY), Radyoloji (AL) ve Nükleer Tıp (EV)
Anabilim Dalları, Erzurum

Özet

Jeneralize ve parsiyel epilepsilerde epileptik fokusun lokalizasyonu ve lateralizasyonunu saptamak için 11'i jeneralize, 19'u parsiyel olmak üzere toplam 30 epilepsili hastada yüzeysel EEG, BT, MRI ve interiktal SPECT tetkiki yapıldı. Bunların sonucu karşılaştırıldı. BT ile 7 (%23.3), MRI ile 13 (%43.3), EEG ile 21(%70) ve interiktal SPECT ile 26 (%86.7) hastada patolojik bulgu saptandı. SPECT ile EEG, BT ve MRI'dan daha yüksek oranda patolojik bulgu tespit edildi. SPECT ile gösterilen patolojik alanlar; EEG, BT ve MRI ile tespit edilen patolojik bölgeler ile büyük ölçüde uyumlu idi ve daha geniş alanları içeriyordu. MRI, BT'nin gösterdiği tüm lezyonları gösterdiği gibi BT'de tespit edilmeyen 6 lezyonu da tespit etmiştir. MRI da gösterilemeyen hiç bir lezyon BT'de de gösterilememiştir. EEG'deki anormalliklerin lokalizasyonu ile BT, MRI ve SPECT ile tespit edilen patolojik sahalar arasında büyük oranda uyum vardı. Sonuç olarak çalışmamızda epileptojenik odağın belirlenmesinde SPECT'in diğer tetkiklere (EEG, BT, MRI) nazaran daha yüksek oranda anomali göstermesine karşın SPECT gibi fonksiyonel incelemeler, EEG gibi elektrofizyolojik, BT ve MRI gibi anatomik incelemelerin yerini hiç bir zaman tutmaz. Bu yüzden epilepsinin teşhisinde, etyolojisinin aydınlatılmasında ve cerrahiye aday hastalarda epileptojenik fokusun doğru teşhisinde EEG, BT, MRI ve SPECT tetkiklerinden ortak olarak yararlanılmalıdır.

Anahtar kelimeler: *Epilepsi, EEG, BT, MRI, SPECT*

Summary

This study was carried out to detect the localisation and the lateralisation of epileptic focus using superficial EEG, CT, MRI and interictal SPECT in 30 epileptic (11 generalize, 9 partial epilepsy) patients. There were 7 (23.3 %) patients with pathologic findings on CT, 13 (43.3 %) patients on MRI, 21 (70 %) patients on EEG and 26 (86.7 %) patients on interictal SPECT. In addition to correlation cerebral abnormalities on these for diagnostic methods, in some cases cerebral perfusion abnormalities larger than those of CT and MRI were also detected on interictal SPECT. Any cerebral lesion failed to show on MRI also could not shown on CT. However, additional 6 cerebral lesion that could not be determined on CT, were detected on MRI. The localisation of EEG abnormalities had close correlation with the pathologic findings detected on CT, MRI and SPECT. In conclusion, although SPECT is more valuable diagnostic method than CT, MRI and EEG for detecting epileptogenic focus, it can never be replaced for electrophysiologic (EEG) and morphologic (CT, MRI) methods. Therefore, electrophysiologic, morphologic and functional diagnostic procedures should be cooperatively used to detect epileptogenic focus and to enlighten the ethiology of epilepsy in epileptogenic patients and to select candidates for surgery.

Key words: *Epilepsy, EEG, CT, MRI, SPECT*

Tablo 1. Jeneralize ve Parsiyel Epilepsisi Olan Hastaların EEG, BT, MRI ve SPECT incelemelerinde Patolojik Bulgu Saptanma Oranları

	EEG	BT	MRI	SPECT
PJTKE (n=11)	8 (%72.7)	1 (%9.1)	2 (%8.2)	9 (%81.8)
KPE (n=14)	9 (%64.3)	2 (%14.3)	6 (%42.86)	13 (%92.86)
BPE (n=5)	4 (%80)	4 (%80)	5 (%100)	4 (%80)
toplam (n=30)	21 (%70)	7 (%23.3)	13 (%43.3)	26 (%86.7)

PJTKE: Primer jeneralize tonik-klonik epilepsi, KPE:Kompleks parsiyel epilepsi, BPE: Basit parsiyel epilepsi

Giriş

Epilepsi tanısı klinik olarak konmakla beraber epileptik fokusun elektrik aktivitesini gösteren elektroensefalografi (EEG) epilesi tanısı ve takibinde günümüzde vazgeçilmez bir tetkiktir ve epileptik odağın lokalize edilmesinde rutin olarak kullanılmaktadır (1-3). Yapısal lezyonların teşhisinde bilgisayarlı tomografi (BT) ve manyetik rezonans imaging (MRI) gibi görüntüleme yöntemleri kullanılmaktadır. Ancak tüm bu yöntemler her zaman epileptik odağı belirlemede yeterli olmayabilir. Epileptik bir deşarj sırasında beyin ilgili bölgesinde kan akımında ve metabolizmasında önemli değişiklikler olduğu bilinmektedir. Bu değişiklikleri saptamada ve epileptik odağı belirlemede SPECT önemli bir laboratuvar yöntemi olabilir (4,5). İktal dönemde epilepsi tanısına yönelik tetkikler yapmak oldukça zordur. Bu nedenle epilepsi tanısında kullanılan EEG, BT, MRI ve SPECT gibi mevcut inceleme tetkiklerinin sınırlarını ve bize bu konuda ne kadar yardımcı olabileceğini bilmemiz gerekir.

Hastalar ve Yöntem

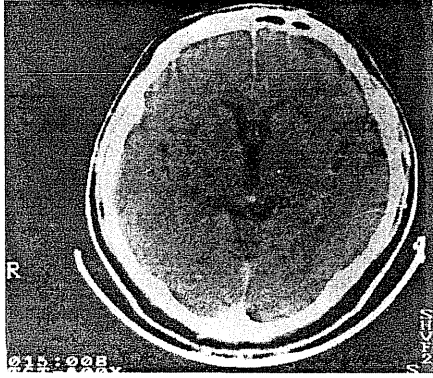
Bu çalışma Ocak 1995-1997 tarihleri arasında kliniğimize yatırılan ve/veya ayaktan takip edilen 11'i jeneralize 19'u parsiyel (5'i basit parsiyel, 14'ü kompleks parsiyel) epileptik nöbetlere sahip toplam 30 epileptik hastada yapıldı. Çalışmamıza petit mal epilepsili hasta alınmadı. Epilepsi tanısı anamnez, nörolojik muayene ve EEG ile konuldu. Hastalar International League Against Epilepsy (ILAE) sınıflamasına göre jeneralize ve parsiyel epilepsi olarak iki gruba ayrıldı. 20'si erkek 10'u kadın olan hastalar 14-67 yaşlarında (ortalama 40.5 yıl) idi. Hastaların nöbetleri 1-23 (ortalama 12) yıldır devam etmekteydi. 30 hastanın 11'i karbamazepin, 6'sı difenilhidantoin, 5'i Na valproat, 4'ü difenilhidantoin +

fenobarbital, 2'si difenilhidantoin+karbamazepin, 1'i karbamazepin+klonazepam ve 1 tanesi de karbamazepin+fenobarbital alıyordu. Bütün olguların EEG'leri en az 72 saatlik nöbetsiz interiktal dönemde çekildi. Tüm olgulara en az bir kez, bazı hastalara ise 2-3 kez istirahat halinde EEG çekimi yapıldı. BT görüntüleri 512x212 matriksi olan Toshiba TCT 600 T marka cihaz ile aksiyel planda yapılmıştır. Manyetik rezonans görüntüleme 0.5T Toshiba marka cihaz ile aksiyel, koronal planlarda yapıldı. Tüm olguların BT ve MRI'ları radyoloji ABD öğretim üyeleri tarafından değerlendirildi. Tüm olgulara en az 72 saatlik nöbetsiz interiktal dönemde beyin SPECT'i yapıldı. Beyin SPECT incelemesi 740 Mbq Tc-99 m HMPAO (Hexamethylpropylene amine oxime) i.v. enjeksiyonundan 15 dakika sonra yapıldı. SPECT görüntüleri Nükleer Tıp ABD öğretim üyesi tarafından vizüel olarak değerlendirildi.

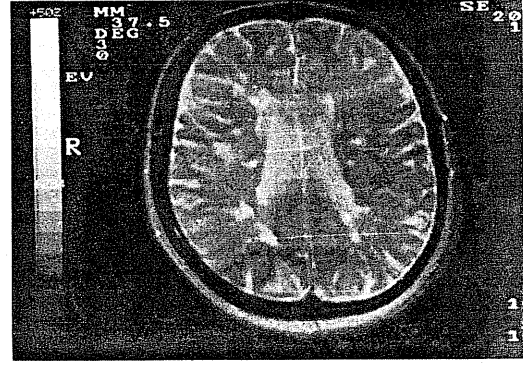
Sonuçlar

Çalışmamızda EEG anormalliği 30 hastanın 21'inde (%70) tespit edildi. EEG'si patolojik olan 21 hastanın 9'unda (%43) EEG anormalliği bilateral olarak gözlemlendi. 30 hastanın 12'sinde (%57) EEG anormalliği tek taraflıydı ve lokalizasyon bulgusu vermemekteydi. Hastalardan 6'sının EEG'sinde yavaşlama vardı, bunlardan 2 tanesinde bilateral, 4 tanesinde ise fokal yavaşlamanın varlığı gözlemlendi. BT ile 30 hastanın 7'sinde (%23.3) patolojik bulgu tespit edildi. Bu 7 hastanın 2'sinde ensefalomalazik alan, 1'inde enfarkt ile uyumlu lezyon, 1'inde tümör ile uyumlu lezyon, 1'inde kistik lezyon, 1'inde her iki hemisferde gliotik alanlar ve bir hastada da megasisterna magna vardı. Hastaların 23'ünde (%77) BT normal olarak değerlendirildi. MRI ile 30 hastanın 13'ünde (%43.3) patolojik bulgu tespit edildi. Bu 13 hastanın 2'sinde

Şekil 1. BT'sinde Patolojik Görünüm Olmayan Bir Olgunun MRI'da Subkortikal Periventriküler Demiyelinizan Odakları Görülmektedir



a



b

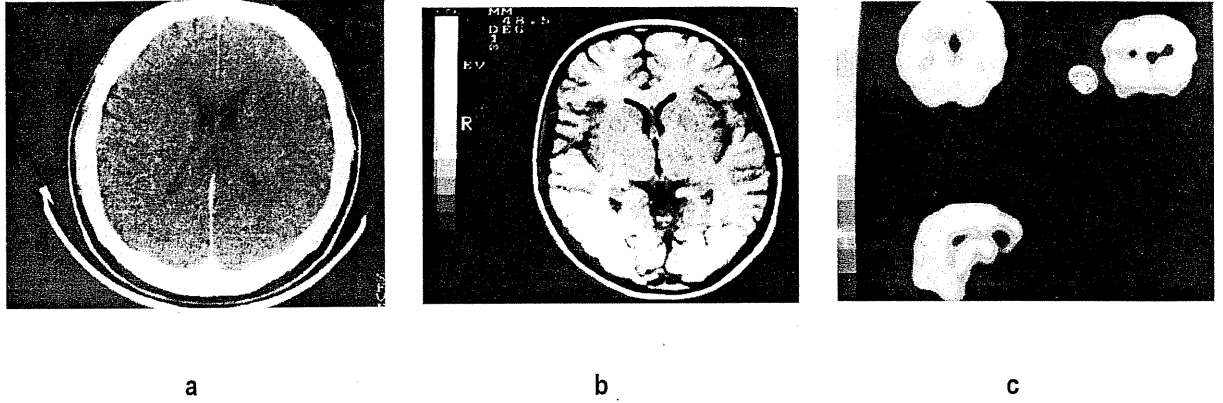
mezial temporal skleroz, 2'sinde tümör ile uyumlu lezyon, 2'sinde ensefalomalazik alan, 2'sinde enfarkt ile uyumlu lezyon, 1'inde her iki hemisferde yaygın gliotik alanlar, 1'inde araknoid kist, 1'inde megasisterna magna ve 1 hastada da multiple skleroz ile uyumlu periventriküler demiyelinizan plaklar mevcuttu. Vaka 21'in BT ve MRI sonuçları şekil 1'de gösterilmiştir. SPECT ile 30 hastanın 26'sında (%86.7) hipoperfüzyon alanları tespit edildi. Bu 26 hastanın 3'ünde (%11.5) her iki hemisferde birer alanda, 4'ünde (%15) aynı hemisferin 2 ayrı bölgesinde, geri kalan 19 hastada (%73.5) ise bir hemisferin tek bir bölgesinde hipoperfüzyon alanları tespit edildi. Vaka 4'ün BT, MRI ve SPECT sonuçları şekil 2'de gösterilmiştir. Jeneralize ve parsiyel epilepsisi olan hastaların EEG, BT, MRI ve SPECT incelemelerinde patolojik bulgu saptanma oranları Tablo 1'de gösterildi.

Tartışma

Çalışmamızda primer jeneralize tonik-klonik tipte epilepsisi (PJTKE) olan hastaların % 72.7'sinde EEG'de anormal bulgu tespit edildi. Literatürde ilk yüzeysel EEG kaydında bu oranın %30-40 olduğu rapor edilmiştir (1,3,6). Grunwald ve arkadaşları (7) bu oranı %53 olarak bildirmişlerdir. Çalışmamızda bu oranın yüksek olmasının nedeninin EEG çekimlerinin her hasta için 2-3 kez tekrarlanmış olması olabileceğini düşünmekteyiz. Basit parsiyel epilepsili (BPE) hastaların %80'inde, kompleks parsiyel epilepsili (KPE) hastaların ise %64.3'ünde EEG'de anormallik tespit ettik ve bu oranlar literatür ile uyumlu idi (8,9). Epileptiform deşarjlar epilepsi dışı hastalıklarda veya sağlıklı kişilerde de kaydedilebil mektedir (1,6,10). Ya da sekonder bir epilepsi olup, santral sinir sisteminde

(SSS) altta yatan bir patolojiye bağlı olarak gelişebilir. Altta yatan bu patolojilerin gösterilmesinde EEG'nin güvenilirliği çok düşüktür (1,6,8,11,12). EEG'si normal olan hastaların %15-20'sinde BT veya MRI değişiklikleri bildirilmiştir (8). PJTKE olan hastaların %9.1'unda, BPE'li hastaların %80'inde ve KPE'li hastaların ise %14.3'ünde BT ile patolojik bulgu tespit ederken MRI ile PJTKE'li hastaların %18.2'inde, BPE'li hastaların tümünde (%100) ve KPE'li hastaların %43'ünde patolojik bulgu saptadık. Literatürde yayınlanan MRI ve BT verilerinin yüzdeleri çalışma için seçilen kriterlere bağlı olarak değişmektedir (3,8,13). BT'in epileptik hastaların %15-45'inde, MRI'nın ise hastaların %30-70'inde fokal bir lezyon gösterdiği literatürde bildirilmiştir (3,8,12,14). Çalışmamızda BT ile gösterilen tüm lezyonlar MRI'da da gösterilmiştir. Literatür ve bizim çalışmamızda görüldüğü gibi MRI yapısal lezyonları göstermede BT'den üstündür (13). BT de lezyon görülen 7 hastanın 5'inde (%71.4), MRI'da ise 13 hastanın 10'unda (%76.9) EEG'de patolojik bulgu saptadık. Jabbari ve ark. (15) bu oranı BT'de %71, MRI'da ise %92.3 olarak bildirmişlerdir. Epileptik hastaların interiktal döneminde yapılan SPECT çalışmalarında birbirine zıt bulgular bulunmuştur. Hougard ve ark. (16) bölgesel serebral kan akımının epileptik hastaların interiktal dönemlerinde arttığını rapor etmişlerdir. Fakat daha sonra epileptik hastalarda interiktal dönemde bölgesel serebral kan akımının azaldığı, iktal ve postiktal dönemde ise arttığı gösterilmiştir (4,5). Biz interiktal dönemde yapılan SPECT'lerde bölgesel serebral kan akımının, SPECT'de patoloji saptanan tüm hastalarda azaldığını gözledik. PJTKE'li hastaların %81.8'unda SPECT ile hipoperfüzyon alanı tespit ettik.

Şekil 2. 4 Nolu Olgunun Normal BT (a) ve MRI (b) ile SPECT İncelenmesi (c) ve Parieto-okspital Hipoperfüzyonunun Belirlendiği Görülmektedir



Bu güne kadar PJTKE'li hastalarda çok az SPECT çalışması bildirilmiş olmasına rağmen, bunlarda da parsiyel epilepsilerdekine benzer sonuçlar elde edilmiştir (17). Çalışmamızda BPE'li hastaların %80'inde, KPE'li hastaların ise %92.8'inde SPECT ile hipoperfüzyon alanı tespit ettik ve bu oranlar literatür ile uyumlu idi (8). Çalışmamızda SPECT ile EEG bulgularının uyumu %76 idi. Cordes ve ark. (8) SPECT bulgularının hem tutulan bölgeler hem de bozulmuş perfüzyon lokalizasyonu ve bölgesi dikkate alındığında EEG bulguları ile iyi korele olduğunu bildirmişlerdir. EEG'nin lokalizasyon ve lateralizasyon göstermediği 6 hastanın SPECT'inin hipoperfüzyon belirlediğini gözledik. Literatürde de EEG'nin herhangi bir bulgu vermediği bazı vakalarda SPECT ile epileptik odağın gösterilebildiği rapor edilmiştir (12). Çalışmamızda SPECT'i normal olan 4 hastanın 3'ünün EEG'si normal, 1'inin ise patolojiktir. Cordes ve ark. (8) EEG'si bozuk olan 2 hastanın SPECT'inin normal olduğunu bildirmişlerdir. Birçok araştırmada SPECT'te gösterilen lezyonun EEG'de gösterilen epileptik odakta daha büyük olduğunu, hatta %15 oranında multifokal hipoperfüzyon değişiklikleri bulunduğunu bildirmişlerdir (5,12,18). Bu çok şaşırtıcı bir bulgu değildir, çünkü EEG epileptiform aktivite alanını daima olduğundan daha küçük gösterir. Çünkü bir serebral lezyonun tüm kısımları epileptojenik olmayabilir. Bu yüzden SPECT'de görülen her hipoperfüzyon alanına uygun olabilecek EEG'nin belirleyebileceği bir fokus görülmeyebilir (19). Biz de çalışmamızda hastalarımızın çoğunda SPECT'deki hipoperfüzyon alanlarının EEG'de gösterilen lokalizasyondan daha geniş alanda olduğunu gözledik. Çalışmamızda 1 hasta hariç, BT ve MRI'da lezyon gösterilen bütün hastalarda SPECT'de

de hipoperfüzyon alanları saptadık, üstelik SPECT'in gösterdiği hipoperfüzyon alanları BT ve MRI'nin gösterdiği alanlardan daha genişti. Literatürde de SPECT ve PET ile belirlenen hipoperfüze veya hipometabolik alanların genellikle BT ve MRI'nin gösterdiği lezyonlardan daha geniş olduğu bildirilmiştir (8,11,20). SPECT'i normal olan 1 vakanın BT ve MRI'nda megasisterna magna saptandı. BT'si normal olan hastaların %87'sinde, MRI'ı normal olan hastaların ise %82'sinde SPECT'in patolojik olduğunu gözledik. Cordes ve ark. (8) BT'si normal olan 24 hastanın 23'ünde (%95), MRI'ı normal olan 10 hastanın da tamamında (%100) SPECT'de bölgesel hipoperfüzyon tespit ettiklerini bildirmişlerdir. Yapısal lezyonlar SPECT'de perfüzyon bozukluğu ile kendilerini gösterirler. Fakat SPECT, bazen BT ve MRI'da gösterilebilen bazı küçük beyin tümörlerini atlayabilir. Bu nedenle SPECT gibi fonksiyonel incelemeler BT ve MRI gibi anatomik incelemelerin yerini hiç bir zaman tutmaz. Ancak bulgularımız jeneralize ve parsiyel epilepsili hastalarda epileptik fokusun tayininde, interiktal SPECT'in, yüzey elektrodlu EEG, BT ve MRI'a göre daha üstün olduğunu göstermiştir.

Sonuç olarak epilepsi teşhisi halen klinik ve anamneze dayanılarak konur. Bunun böyle oluşu epilepsi teşhisinde büyük oranda yanılgılara ve gereksiz antiepileptik ilaç alımına sebep olmaktadır. Bu sebeple sadece anamneze dayanılarak epilepsi tanısı koymak yerine yardımcı laboratuvar metodları ile ortaya konulan objektif verilere dayanılarak epilepsi tanısı koymak epilepsi tanısındaki yanılgıları azaltabilir. Bunun için eldeki muayene metodlarından tümü epilepsiden şüphelenilen hastalarda anamnez bilgi

versin veya vermesin mutlaka uygulanmalıdır. Özellikle SPECT yapılmadan hastanın epilepsisi olup olmadığına karar vermek şüpheli vakalarda eksik bir anlayış olacaktır.

Kaynaklar

1. Arguner A. Epilepsi. Özekmekçi S, Apaydın H (eds). Nöroloji. İstanbul: İ.Ü. Basımevi, 1995;203-220
2. Adams RD, Victor M. Principles of Neurology. Singapore: Mc Graw-Hill, 4th ed., 1989;246-270
3. Radue EW, Scollo-Lavizzori G. Computed tomography and magnetic resonance imaging in epileptic seizures. Eur Neurol 1994; 34:55-57
4. Gökyiğit A. Epilepside SPECT. Klinik Gelişim 1993;8 :2536-2538
5. Deveous MD, Leroy RF, Homan RW. Single photon emission computerize tomography in epilepsy. Semin Nucl Med 1990; 20:325-341
6. Pedley TA, Schever ML, Walczak TS. Epilepsy. In: Rowland PL (ed). Merrit's Textbook of Neurology, 9th ed., New York:Williams &Wilkins, 1995; 845-868
7. Grunwald F, Menzel C, Pavics L, et al. Ictal and interictal brain SPECT imaging in epilepsy using technetium 99 m- ECD . J Nucl Med 1994; 35: 1896-1901
8. Cordes M, Christe W, Henkes H, et al. Focal epilepsies: HM-PAO SPECT compared with CT, MR and EEG. J Comput Assist Tomogr 1990; 14: 402-409
9. Jackson GD, Berkowic SF, Duncan JS, Connely A. Optimizing the diagnosis of hippocampal sclerosis using MR imaging. AJNR 1993;14:753-762
10. Holmes GL. Electroencephalographic and neuroradiologic evaluation of children with epilepsy. Ped Clin North Am, 1989;36:395-420
11. Theodore WH, Dorwort RH, Holmes MD, et al. Neuroimaging in refractory partial seizures: comparision of PET, CT and MRI. Neurology 1986; 36:750-759
12. Guberman A. The role of computed cranial tomography in epilepsy. Can J Neurol Sci 1983;10: 16-21
13. Schörner W, Meencke HJ, Felix R. Temporal lobe, epilepsy: comparison of CT and MRI imaging. AJR 1987; 149:1231-1239
14. Young AC, Constanzi JB, Mohr PD, Forbes WS. Is routine computerised axial tomography in epilepsy worth while? Lancet 1982; 1446-1447
15. Jabbari B, Gunderson CH, Wippold F, et al. Magnetic resonance imaging in partial complex epilepsy. Arch Neurol 1986; 43: 869-872
16. Hougaard K, Oikawa T, Sveinsdóttir E, Skinoj E, Ingvar DH, Lassen NA. Regional cerebral blood flow in focal cortical epilepsy. Arch Neurol 1976; 33:527-535
17. Gront R, Hadley DM, Condon B, et al. MRI in the management of resistant focal epilepsy: pathological case report and experience of 12 cases. J Neurol Neurosurg Psychiat 1987; 50:1529-1532
18. Rowe CC, Berkovic SF, Austin MC, McKay WJ, Bladin FF. Patterns of postictal cerebral blood flow in temporal lobe epilepsy: qualitative and quantitative analysis. Neurology 1991;41: 1096-1103
19. Lee BI, Morkend ON, Siddigui AR, et al. SPECT brain imaging using HIDDm: intractable complex partial seizure. Neurology 1986; 36: 1471-1477
20. Biersack HJ, Grunwald F, Kropp J. Single photon emission computed tomography imaging of brain tumours. Semin Nucl Med 1991; 21:2

Yazışma Adresi:

Doç. Dr. İbrahim İyigün

Atatürk Üniversitesi Tıp Fakültesi
Nöroloji Anabilim Dalı
Erzurum